Tooth Mousse från GC
Portfolio

Tooth Mousse har blivit en favoritprodukt inom tandvården efter den helt revolutionerande introduktionen på marknaden. Produkten lanserades hösten 2002 i Australien och på Nya Zealand och används sedan dess till många olika behandlingar där produktens skyddande effekter behövs.

Vi ser att nya användningsområden tillkommer hela tiden, så vi tycker att det skulle vara bra att göra en enkel sammanställning över de vanligaste kliniska situationerna där Tooth Mousse ger oöverträffad effekt.

Vi hoppas att denna broschyr skall vara till hjälp oavsett om du redan använder **Tooth Mousse**, eller om du helt nyligen nåtts av denna information. Vi hoppas naturligtvis att du skall bli inspirerad av presentationen och att de olika kliniska fallen ska locka dig till att prova **Tooth Mousse**!

Innehåll

Introduktion	3
Vanliga frågor	4
Isande tänder	5
Tandblekning	5
Ortodonti	6
Vad betyder det här för dig som dricker vin?	7
Vad skall jag rekommendera?	7
Muntorrhet (Xerostomi)	8
Erosion	9
Geriatrisk mousse	10
Patienter med speciella behov	11
Mousse vid hypermineralisation	12 - 13
Mousse vid hypo-mineralisation	14 - 15
Din hälsa	16 - 17
Mousse för den torra munnen	18
Litteraturreferenser	19

Några typiska frågor du utan tvivel regelbundet kommer att få:

- **Varför behöver jag den här behandlingen?**
- **Hur mycket kommer det att kosta?**
- **Hur applicerar man Tooth Mousse?**
- **Hur länge kommer det att hålla efter avslutad behandling?**

De två första frågorna är relativt lätta att besvara. Den tredje och fjärde kan däremot kräva ett väl genomtänkt svar.

Hur applicerar man **Tooth Mousse**?

Det är enkelt. Man applicerar **Tooth Mousse** på kvällen eller på morgon efter att man borstat tänderna. Använd ett finger, en torr tandborste eller en avtryckssked för att applicera. Låt sedan verka under 2-5 minuter innan man spottar ut eventuellt överskott.

Hur länge kommer det att hålla efter avslutad behandling?

”Ja,..... det beror på hur noga du borstar dina tänder, din salivstatus och syran hos eventuell ackumulerad plaque.” Emellertid så är inte det något svar på frågan om behandlingens varaktighet.
Ett annat bra svar skulle kunna vara: ”Om du fortsätter borsta dina tänder på ett riktigt sätt, regelbundet avlägsnar all plaque och att din saliv är frisk, då kan behandlingen hålla X år. Emellertid skulle du kunna komma en gång om året för att kontrollera din saliv, ackumulering av plaque så väl som syrahalten i din plaque. Detta skulle ge dig maximal varaktighet samt ge oss möjlighet att sätta igång förebyggande åtgärder om vi upptäcker några potentiella problem. Den årliga kontrollen skulle kosta X kr. Skulle du vilja påbörja en sådan behandling?”

”Hur länge ska jag använda **Tooth Mousse**?” Det är en annan vanlig fråga.

Beroende på det kliniska fallet och anledningen till användandet av **Tooth Mousse**, kan ditt svar bli, ”jag skulle vilja att du använder det varje dag och att du applicerar innan du går och lägger dig. Kom sedan tillbaka inom X veckor så att vi kan kontrollera din saliv- eller plaque-nivå för att bedöma om du behöver fortsätta att använda **Tooth Mousse**.”

Isande tänder

10-åriga Emma klagade över isningar i överkäkens framtänder. Incisiverna uppvisade ett karaktäristiskt mönster med substansförluster som tydde på upprepad kontakt med maginnehåll. Alla övriga områden i hennes tanduppsättning visade sig vara kliniskt intakta. Emma var pigg och frisk med undantag av en medelsvår astma som i sin tur krävde daglig användning av flera olika mediciner. Hon hade ett måttligt dagligt intag av koffein (ca 140 mg/dag) från Cola-drycker. Däremot var hennes intag av vatten ganska lågt och hon avstod gärna från att dricka större mängder vätska eftersom detta oroade hennes mage. Försiktig utfrågning avslöjade att Emma hade besvärats av matstrupsreflux under ett par år. Företeelsen ses återkommande vid astma. Emma hade lagt märke till att hennes besvär var mindre dom dagar då hon inte hade druckit läsk eller Cola.

Salivtester visade på en relativt liten mängd vilosaliv och ett surt pH, medan hennes stimulerade salivtest uppvisade normala värden. Det låga pH-värdet förklarades delvis av en negativ vätskebalans (orsakad av den urindrivande effekten hos koffein) och den salivminskande effekten hos hennes mediciner. Emma råddes till att avstå från Cola-drinkar eftersom koffeinet i läsken stimulerar produktionen av magsyra och även kan förvärra kräkreflexen. Hon råddes även att dricka varmt vatten i små mängder åt gången för att minska magsyraproduktionen som annars kommer genom uttänjning av magsäcken. Emma remitterades till sin allmänläkare som övervägde att sätta in medicinering för att minska magsyraproduktionen. Vi rekommenderade att Emma skulle applicera **Tooth Mousse** på dom eroderade tandytorna och hon befriades nära nog omgående från fortsatta isningar. Efter två veckor täcktes de aktuella palatinalytorna med ett glasjonomercement (Fuji II LC) och en kompositresin för att ge fortsatt skydd.

Prof. Laurie Walsh, University of Queensland

Testresultat:		
Salivation:	låg	●
Viskositet:	normal	●
Vilo-pH:	5.6 (något surt)	●
Stimulerad saliv.:	6.0m, normal	●
Buffring:	10, normal	●

Nu kan dina tänder få en underbar behandling.

Kosmetisk behandling för varje tillfälle

Före blekning

Omedelbart efter den första blekningen är fluorskadorna fortfarande synliga

Två veckor efter sista klinikblekning och behandling med **Tooth Mousse** två gånger per dag

Tandblekning

Ett mer komplicerat fall av emaljfluoros hos en 26–årig man krävde två kraftfulla klinikblekningar med en månads mellanrum. Vi rekommenderade **Tooth Mousse** före behandlingen för att minimera eventuell sensibilitet, och för att ge patienten ett bättre slutresultat. Mellan de båda klinikblekningarna använde patienten **Tooth Mousse** två gånger per dag.

Dr. Brett Dorney, Pymble NSW

"De vitaktiga missfärgningarna på dessa tänder var verkligen intensiva, men behandlingen gav en avgjort kosmetisk förbättring, och en mycket nöjd patient."

Ortodontiska behandlingar

Recaldent CPP-ACP har visat sig ha en enastående effekt på vita fläckar (s.k. kritkaries), speciellt på patienter som genomgår ortodontisk behandling. Den kliniska bildserien har ställts till vårt förfogande av en ortodontist. Han använde en försökspasta som innehöll 5 % Recaldent CPP-ACP. Pastan applicerades på tänderna efter att ortodontiska brackets tagits bort.

Omedelbart efter avlägsnandet av brackets

Resultatet efter en månads behandling med applicering av testpasta fem minuter dagligen.

Resultatet efter 3 månader.

Vi rekommenderar användning av Tooth Mousse två gånger dagligen under hela den ortodontiska behandlingen för att undvika vita fläckar (kritkaries) på tänderna.

Dr Hayashi Yokohama, Japan

Vad betyder det här för dig som dricker vin regelbundet?

Användning av fluor har fungerat bra som skydd mot bland annat isande tänder. Det nya och spännande genombrottet med Recaldent CPP-ACP innebär att tänder som skadats av korta och upprepade syraattacker tex vid intag av vin kan återmineraliseras.
Intressant nog visar en jämförelse av fluor 1000 ppm och 2 % att fluoren ger en ökad mineralisering i ytskiktet medan CPP-ACP molekylen ökar mineralinnehållet både på ytan och på djupet.
Professor Laurie Walsh, vid Queenslandsuniversitet, uttrycker det så här: CPP-ACP frisätter kalcium- och fosfatjoner vid syraattacker mot tänderna så att emaljen blir övermättad av mineraler. Därmed minskas emaljens demineralisering och en återmineralisering kan istället äga rum.

Dr Gilbert Labour, Mawson ACT

Vilka råd skall jag ge?

Rekommendera gärna produkter som innehåller Recaldent™ CPP-ACP till dina patienter.

För närvarande finns **Tooth Mousse** samt ett sortiment av Recaldent™ tuggummin (dock inte tillgängligt i Europa ännu) med smaker både för barn och vuxna.

Använd dessa produkter och lokal applicering av fluorider för att maximera tändernas livslängd.
Recaldent tuggummi är gott och praktiskt att använda vid exempelvis provning av vita viner eftersom det höjer salivens pH och gör det svårare för bakterier att bilda plaque på tandytorna. Fluorinnehållande tandkräm och syrlig fosfatfluorid –munsköljning bör även användas.

Dr Gilbert Labour är vinprovare och recensent för flera mat- och vinmagasin

Muntorrhet

HELEN

Helen, 55-årig rektor, klagade över isande tandhalsar och uttalad känslighet för växling mellan kall och varm luft. Problemen började för sex månader sedan och har sedan dess blivit mer besvärande. Hon hade dessutom lagt märke till små kaviteter på vissa rotytor. Händelsevis så har Helen även noterat ökad torrhet i munnen och i ögonen. Hennes allmäntillstånd är bra och hon har inga andra hälsoproblem. Klinisk undersökning påvisade att överkäkens incisiver har blottade tandhalsar som är extremt känsliga för luft och temperaturväxlingar. Rotkaries noterades på flera av underkäkens incisiver. Salivtester påvisade surt pH både för vilo- och stimulerad saliv samt nedsatt buffringsförmåga. En utredning av hennes livsstil visade att Helen varken konsumerade koffein eller alkohol och att hon drack mer än 2 liter vatten dagligen. Kombinationen av minskad salivation och torrhet i ögonen hos kvinnor indikerar i första hand eventuellt Sjögrens syndrom. Blodtester och biopsier från salivkörtlar i ena läppen bekräftade den förmodade diagnosen. Mot bakgrunden av erosioner och aktiva karieslesioner så bestod Helens självhjälpsprogram av användning av **Tooth Mousse** två gånger per dag. Vidare användes saliversättningsmedel och applicering av klorhexidingel en gång per vecka för att minska antalet skadliga bakterier. Efter behandling av de karierade ytorna med Fuji VII (eller Fuji VII i kombination med kompositresin) sattes Helen upp på ett kontrollprogram med 3-månaders återkommande kontroller för att vi skulle kunna undersöka hennes status och ge henne nya applikationer av fluorlack på särskilt utsatta tandytor.

Prof. Laurie Walsh, University of Queensland

Testresultat:		
Salivation:	låg	🔴
Viskositet:	fradgande och bubblig	🟡
Vilo-pH:	5.6 (något surt)	🔴
Stimulerad saliv.:	3.5 ml låg	🟡
Buffring:	4 låg	🔴

Erosion

ALBERT
Albert är 72 år och pensionerad byggnadsingenjör. Under dom senaste 5 åren så har han upplevt en snabb förslitning av sina tänder. Därför ville han få hjälp med en kosmetisk korrigering av det problemet. Albert har besvärats av obstruktiv sömnapné och har därför behövt använda andningsmask med övertryck (CPAP) som del i sin behandling. En klinisk undersökning visade uttalade tandsubstansförluster med ett uppkommet djupt bett och samtidig anteriorförflyttning av underkäken för att få ocklusionskontakter på framtänderna.
Salivtesterna påvisade både surt pH för vilo- och stimulerad saliv samt något minskad buffringsförmåga. En utredning av Alberts livsstil visade att han hade hög konsumtion av både koffein (400 mg/dag) och alkohol (5 standarddrinkar/dag) men däremot litet intag av vatten. Den diuretiska effekten av koffein och alkohol var mycket påtaglig och adderade till den vätskeförlorande effekten av andningsbehandlingen. Nyligen konstaterades även att Albert har diabetes (typ 2) vilket möjligen ytterligare kan ha bidragit negativt till hans försämrade vätskebalans. Den låga saliveringen, pH-värdet och den minskade buffringen bidrar direkt till dom ökade besvären från kvarvarande tandsubstans genom att denna blir mjukare och mindre motståndskraftig. Den odontologiska behandlingen innefattade i viss mån förändrad livsstil med ökat vattendrickande och minskad användning av koffein och alkohol. Efter detta startades ett remineraliseringsprogram genom användning av **Tooth Mousse** under 4 veckor. Därefter togs nya salivprover som då visade normala värden. Avslutningsvis så inleddes en nödvändig bettrehabilitering.

Prof. Laurie Walsh, University of Queensland

Testresultat:		
Salivation:	låg	●
Viskositet:	klibbig	●
Vilo-pH:	5.6 (något surt)	●
Stimulerad saliv.	2.5 ml, låg	●
Buffring:	5 låg	●

Geriatrisk mousse

Äldre patienter med en avtagande salivation (torra munslemhinnor) orsakat av medicinskt status, eller genom medicinering, utsätts ofta för kraftigt ökad risk för både kron- och rotytekaries. **Tooth Mousse** kan öka mängden kalcium både i saliven och i dentala plaque. Därmed minskas dom skadliga effekterna av plaquerelaterade syror och tändernas remineralisation förstärks.

Prof. Laurie Walsh University of Queensland

Den primära rotytekaries som noterades har bromsats, och ytan har hårdnat efter behandling med Tooth Mousse.Ytan är ren och det är inte troligt att den skadats.

Antonio har Typ 2-diabetes. Den inledande undersökningen av honom påvisade aktiva kariesskador och en obehandlad marginal parodontit. Diabetessjukdomen däremot hade diagnostiserats strax innan, och var därmed en kraftigt bidragande orsak till patientens låga salivation.

Efter start av ett behandlingsprogram med dental remineralisering, återkommande hygienistbesök och konserverande terapi så har patientens situation förbättrats avsevärt. Daglig användning av **Tooth Mousse** i kombination med användning av en triklosanhaltig tandkräm (Colgate Total) och daglig approximal rengöring utgör ett behandlingsprogram som är långvarigt effektivt för patientens bästa.

Patienter med speciella behov

JACK är 79 år och har fått strålbehandling för en tumör i överkäken i december månad 2002. Fluorappliceringar startades omedelbart efter strålningen men dessa fick avbrytas i juni 2003 på grund av allergiska besvär i form av klåda och lokal svullnad. Därtill fick behandling ges med syrgas för att hantera områden med osteonekros efter strålterapin. I juni 2004 inleddes behandling med **Tooth Mousse**. Efter det så har han kunnat sova ostörd i upp till 6 timmar i sträck vilket han inte kunde tidigare eftersom han vaknade var och varannan timme på grund av muntorrhet.

Av Dr Liz Coates, University of Adelaide

Bensekvestrar efter strålbehandling

15 månader efter strålbehandling

"Vi trodde till att börja med att det skulle ta månader, eller år, innan effekterna av behandling med Tooth Mousse skulle kunna utvärderas, men förbättringen av livskvaliteten inträffade nära nog omedelbart."
Dr Liz Coates

Mousse vid hypermineralisation

BERÄTTELSEN OM SANDRA, 24

Vid emaljhypoplasier där defekten har en diffus utbredning under ytan och där bristfälligt mineraliserade områden samtidigt fylls med vatten uppstår tydliga opaciteter på tanden. I den typen av fall kan en strategi med användning av **Tooth Mousse** ge många fördelar och förbättra patientens situation med enbart ytterst konservativa åtgärder.

På samma sätt som vid behandling av fluoros är det viktigt att emaljens yta görs mikroskopisk porös. Detta sker enklast genom syrabehandling och varsam mikroabrasion. Omedelbart efter denna behandling appliceras **Tooth Mousse** på den preparerade ytan. Patienten skall sedan själv dagligen applicera Tooth Mousse på den aktuella tanden. Den beskrivna kliniska behandlingen kan med fördel upprepas flera gånger (behandlingar med flera veckors mellanrum) för att uppnå ett ännu bättre resultat.

Av Professor Laurie Walsh, University of Queensland



Denna patient har emaljhypoplasier som begränsas till den incisala 1/3 av buccalytan på dom båda centrala incisiverna. Skadorna är otydligt avgränsade, vilket i sin tur är ett gott tecken, eftersom detta antyder att skadorna är ytliga och därmed mer åtkomliga för den föreslagna behandlingen

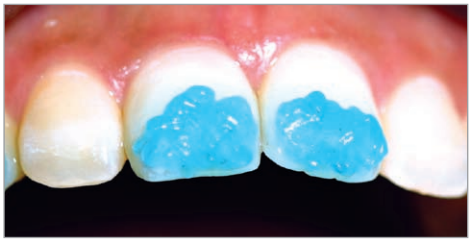

Skadan och den omgivande normala emaljen har behandlats med en konventionell 37% fosforsyragel under 1 minut.

Efter polering av ytan så är emaljen mer porös.

Efter fyra veckor av daglig applicering av **Tooth Mousse** har skadan reducerats betydligt.

”Min tandläkare förklarade att dom vita fläckarna på mina framtänder berodde på en defekt i emaljen när mina tänder bildades.

De fula fläckarna började försvinna när jag började använda Tooth Mousse.

Efter sex veckor är effekten ännu mer påtaglig.

Behandling av mild fluoros

BERÄTTELSEN OM DARRYL, 21

Vid behandling av mild fluoros är det vanligt att en enda behandling med syraetsning och mikroabrasion följt av applicering av **Tooth Mousse** ger det önskade resultatet. Patienten bör informeras om att den synliga effekten uppstår efter en långsam kemisk reaktion. Förändringar sker över en period av flera veckor snarare än omedelbart. Darryl är nu på väg att avsluta sina universitetsstudier, och hans livsstil i sig utgör en utmaning, om man vill åstadkomma en remineralisering av hans tänder! Darryl är roddare och deltar regelbundet i roddtävlingar. Detta gör att han utsätts för ökad risk för erosion – om inte hans orala vätskebalans kontrolleras noga. Darryls tänder har fått optimal fluorbehandling i form av fluortabletter under uppväxtperioden, och Darryl är helt kariesfri fram till nu. Eftersom tänderna har en större syraresistens så är det därför inte heller troligt att dom eroderas nämnvärt av faktorer som beror på subklinisk dehydrering och frekvent intag av sportdrycker. Däremot utsätts han naturligtvis för attrition i normal omfattning. Det finns gott vetenskapligt stöd för uppfattningen att incisal, palatinal, ocklusal och icke-ocklusal erosion av tänderna förekommer mer sällan hos patienter som fått systematisk fluorbehandling. Molarregionens ocklusalytor tycks dock inte påverkas i samma omfattning avseende erosionsmotstånd. Den vetenskapliga rapporten "Prior fluoridation in childhood affects dental caries and tooth wear in a south east Queensland population" av Carolyn Teo et. al. Australian Dental Journal. 1997 Apr;42(2): 92-102.) är ett värdefullt referensmaterial i ämnet.

Prof. Lauri Walsh, University of Queensland

Före behandlingen syns mild fluoros med karaktäristiskt kritaktigt utseende på incisiverna.

Resultat efter en klinisk behandling. Vid behandlingstillfället syraetsades och mikroabraderades tänderna 3 gånger under vardera 2 minuter.

Resultat efter fyra veckors daglig applicering av **Tooth Mousse**. Den tidigare opaciteten har nu ersatts av emalj med normalt optiskt utseende.

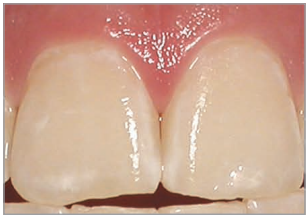

Bilderna visar den påtagligt synliga effekten av behandling av dom centrala incisiverna.

Behandlingsresultat på den högra centrala incisiven.

Din hälsa

JAG KUNDE INTE BORSTA MINA TÄNDER PÅ 11 ÅR

En allergi mot tandkräm gjorde att Corrina Hawkins bara vid några tillfällen har borstat sina tänder sen hon var 12 år. Nu när hon är 23, har hon fyra kronor och nästan alla hennes tänder är lagade.
Vid 17 års ålder hade hon tappat sina framtänder och det enda man såg när hon log var hennes lagade tänder. Corrinas tänder har sakta men säkert försämrats sen hon var tonåring.

Från 'Womans Own' UK edition.' April 2005

Men sanningen är den att Corrina som är mamma till två barn, Tyler sex och Molly två år inte har rengjort sina tänder förrän nyligen sen hon var 12 år. Hennes mun var så inflammerad av ständigt återkommande sår att hon inte kunde komma i närheten av tänderna med en tandborste. Inte nog med de inflammerade såren så hade Corrina inte heller någon känsel i sin tunga.

'De första såren fick jag när jag var ungefär 10 år. Och det var inte bara några enstaka som de flesta barn. Jag vaknade upp med hela munnen full. Det gjorde så ont.'

'När ett område hade läkt så bröt det ut någon annanstans. Mina vänner var vana vid att jag inte kunde tala på grund av att mina tunga var helt domnad.'

När hennes mun var så här illa däran så kunde Corrina inte ens nudda sitt tandkött med en tandborste – hon kunde helt enkelt inte göra rent.

'Det betydde att jag kunde bara borsta mina tänder när såren var läkta – vilket bara inträffade någon gång då och då.'

För fem år sedan när hon var 18, tvingade hennes man henne att undersöka anledningen till att hon fick dessa sår. Hennes tandläkare föreslog att hon skulle föra dagbok för att man lättare skulle komma på vad som orsakade det hela. 'Det tog inte lång tid innan jag insåg att det var tandkräm jag var allergisk mot, säger Corrina.'

Det är ett vanligt förekommande problem även om inte så många lider så mycket som Corrina. Enligt en talesman för "the Brittish Dental Health Foundation" hittar de flesta en tandkräm som inte orsakar så svåra problem.

I flera månader prövade Corrina alla på marknaden tillgängliga tandkrämer. Men hon gav upp när hon inte kunde hitta någon som inte gav henne någon allergisk reaktion. Hon blev tvingad att hitta andra vägar för att lösa problemet.

'Jag kunde inte borsta mina tänder så länge jag inte kunde använda tandkräm. Jag kom på att jag tålde munvatten med fluor så dålig andedräkt var aldrig ett problem. Varje vecka polerade jag mina tänder med slipmedel så att de kändes rena. Men det kunde jag inte göra för ofta med risk att förstöra tänderna.'

'Ibland när jag inte stod ut längre tog jag min tandborste full med tandkräm och borstade i fem minuter vilket resulterade i sår och domningar. Det låter hemskt men jag har nog bara rengjort mina tänder 20 gånger de senaste tre åren.'

Corrina var trots allt noggrann med att gå till tandläkaren en gång i halvåret. 'Efter varje besök hade jag ett par nya fyllningar. Jag visste att jag skulle bli tandlös innan jag ens var 30.'

'Min mun var en enda röra. Jag hade redan fasader på mina framtänder men dom sprack så jag fick kronor istället. Det var verkligen hemskt. Men jag hade inget alternativ. Jag kunde inte stå ut med smärtan och obehagen med utslag och domningar.'

I november 2004 fick Corrina höras tala om en ny pasta som hette **Tooth Mousse**, som skulle förebygga karies genom att reducera syranivån i saliven.

Denna pasta rik på mineraler och bland annat smaksatt med olika fruktsmaker har uppmärksammats som den första "all-round konditioneringen" för munnen som man smörjer in både tänder och tandkött med.

Tester visar att pastan kan stoppa och även upphäva tidiga kariesangrepp. Tandläkare hävdar därför att man med hjälp av denna pasta kan behandla skador utan att behöva borra.

'När syranivån i saliven är hög angrips tandens emalj vilket så småningom resulterar i karies.' Detta förklarar tandläkare James Andrews från Edinburgh.

'Den här nya pastan förebygger karies därför att den reducerar syranivån i saliven samt stärker tänderna genom tillförsel av kalcium och fosfor djupt in i dentinet.'

Innan Corrina började använda **Tooth Mousse** gjorde hon ett salivtest. Resultatet var chockerande. 'Lite saliv på testpappret visade att min saliv innehöll mer syra än vad citronjuice och vinäger gör. Det var i nivå med syran i ett bilbatteri. Inte undra på att mina tänder var i så dålig kondition.'

Corrina använde pastan på sina tänder och tandkött och var därefter noggrann med att inte äta eller dricka något på en halv timme efteråt. 'Jag använder inte pastan som en tandkräm men det är förstås så den verkar på mina tänder eftersom mina tänder känns så mycket renare' säger Corrina.

Hon gjorde ett nytt salivtest efter två veckor och denna gång var testresultatet helt annorlunda. 'Jag hade blivit av med all överflödig syra i min saliv vilket betyder att mina tänder nu var skyddade mot fortsatta angrepp.'

'I vilket fall som helst så känns min mun bra och mina tänder ser vitare och blankare ut. Jag använder fortfarande inte tandkräm men för fösta gången på länge så känner jag för att skratta och le igen.'

Med tillåtelese av artikelns författare, Jane Feinnman

Mousse för den torra munnen



Patienter med plattproteser drabbas ofta av låg salivation och områden med syrebrist direkt under den avtagbara protesen. Detta kan i sin tur leda till snabbt ökande kariesskador på kvarvarande stödtänder. Professor Laurie Walsh, University of Queensland

Testning av salivflödet från salivkörtlar i underläppen visar på stor brist på saliv även efter en 5 minuter lång provtagning.

Den saliv som uppsamlas har hög viskositet och ett lågt pH. Saliven har en skummande karaktär och minimalt smörjande förmåga. Saliven här ger inget, eller obetydligt skydd mot kariesskador.

Clarance har fått en partialprotes med kobolt/krom-skelett i överkäken av sin protetiker. Protesen retineras delvis av magneter som fästs på de båda rotfyllda hörntänderna. Dessutom stabiliseras protesen av den kvarvarande tanden 17. Motstående tänder i underkäken är en implantatretinerad helprotes.

Målsättningen med behandlingen är att skydda de båda hörntändernas rotytor.

Återkommande applicering av **Tooth Mousse** på protesens retentionsytor möjliggör långvarig kontakt mellan stödtänderna och den aktiva moussen. På det sättet ökas skyddet av kvarvarande tandsubstans.

CLARENCE, 75

Clarence har strålbehandlats för en tumör i bakre delen av munhålan. Konsekvensen är att hans salivation blivit närmast obefintlig efter den nödvändiga strålbehandlingen.

Litteraturlista

Det finns över 90 publiserade artiklar gällande CPP-ACP som är den aktiva beståndsdelen i **Tooth Mousse**.

Här är listan på de tio bästa:

- Additional aids to the remineralisation of tooth structure. E.C. Reynolds, L.J.Walsh.Textbook: Preservation and Restoration of Tooth Structure - 2nd edition 2005, p111-118.
- Acid Resistance of Enamel Subsurface Lesions Remineralized by a Sugar-Free Chewing Gum Containing Casein Phosphopeptide-Amorphous Calcium Phosphate.Y. Iijima, F. Cai, P. Shen, G.Walker, C. Reynolds, E.C. Reynolds. Caries Res 2004;38:551-556.
- Retention in plaque and remineralization of enamel lesions by various forms of calcium in a mouthrinse or sugar-free chewing gum. Reynolds EC, Cai F, Shen P,Walker GD. J Dent Res 2003 Mar 82:3 206-11
- Remineralization of enamel subsurface lesions by sugar-free chewing gum containing casein phosphopeptide-amorphous calcium phosphate. Shen P, Cai F, Nowicki A,Vincent J, Reynolds EC. J Dent Res 2001 Dec 80:12 2066-70
- Advances in enamel remineralization: anticariogenic casein phosphopeptide-amorphous calcium phosphate. Reynolds EC, Black CL, Cross KJ, Eakins D, Huq NL,Morgan MV, Nowicki A, Perich JW, Riley PF, Shen P,Talbo G,Webber FW J Clin Dent 1999 X(2):86-88
- Anticariogenicity of calcium phosphate complexes of tryptic casein phosphopeptides in the rat. Reynolds EC, Cain CJ,Webber FL, Black CL, Riley PF, Johnson IH, Perich JW. J Dent Res 1995 Jun 74:6 1272-9
- Anticariogenic complexes of amorphous calcium phosphate stabilized by casein phosphopeptides: a review. Reynolds EC. Spec Care Dentist 1998 Jan-Feb 18:1 8-16
- Remineralization of enamel subsurface lesions by casein phosphopeptide-stabilized calcium phosphate solutions. Reynolds EC. J Dent Res 1997 Sep 76:9 1587-95
- Anticariogenic casein phosphopeptides. Reynolds EC. Prot Peptide Lett 1999 295-303
- Incorporation of Casein Phosphopeptide-Amorphous Calcium Phosphate into a Glassionomer Cement. Mazzaoui SA, Burrow MF,Tyas MJ, Dashper SG, Eakins D, Reynolds EC. J Dent Res 2003 Nov 82:11 914-8

Fullständig litteraturlista finns på www.gcurope .com

Recaldent

Recaldent används på licens från Recaldent Pty. Limited.

Recaldent CPP-ACP är utvunnet från mjölkkasein

Preparatet skall inte användas av patienter med känd mjölkproteinallergi och/eller patienter med känd allergi mot hydroxibenzoater.

GC EUROPE N.V. - Head Office
Interleuvenlaan 13
B - 3001 Leuven
Tel. +32.16.39.80.50
Fax. +32.16.40.02.14
info@gceurope.com
www.gceurope.com

GC GERMANY GmbH
Paul-Gerhardt-Allee 50
D - 81245 München
Tel. +49.89.89.66.74.0
Fax. +49.89.89.66.74.29
info@germany.gceurope.com
www.germany.gceurope.com

GC ITALIA S.r.l.
Via Calabria 1
I - 20098 San Giuliano Milanese
Tel. +39.02.98.28.20.68
Fax. +39.02.98.28.21.00
info@italy.gceurope.com
www.italy.gceurope.com

GC UNITED KINGDOM Ltd.
22-23, Coopers Court - Newport Pagnell
UK - Bucks. MK16 8JS
Tel. +44.1908.218.999
Fax. +44.1908.218.900
info@uk.gceurope.com
www.uk.gceurope.com

GC FRANCE s.a.s.
9 bis, Avenue du Bouton d'Or – BP 166
F - 94384 Bonneuil sur Marne Cedex
Tel. +33.1.49.80.37.91
Fax. +33.1.49.80.37.90
info@france.gceurope.com
www.france.gceurope.com

GC EUROPE N.V. - Austrian Office
Tallak 124
A - 8103 Rein bei Graz
Tel. +43.3124.54020
Fax. +43.3124.54020.40
info@austria.gceurope.com
www.austria.gceurope.com

GC EUROPE N.V. - Benelux Office
Edisonbaan 12
NL - 3439 MN Nieuwegein
Tel. +31.30.630.85.00
Fax. +31.30.605.59.86
info@benelux.gceurope.com
www.benelux.gceurope.com

GC EUROPE N.V. - East European Office
Čazmanska 8
HR - 10000 Zagreb
Tel. +385.1.46.77.251 +385.1.46.78.474
Fax. +385.1.46.78.473
info@eeo.gceurope.com
www.eeo.gceurope.com

GC EUROPE N.V.
Finnish and Baltic States Office
Vanha Hommaksentie 11B
FIN - 02430 Masala
Tel. & Fax. +358.9.221.82.59
info@finland.gceurope.com
www.finland.gceurope.com

GC EUROPE N.V. - Scandinavian Office
Kungsporten 4 A
S - 427 50 Billdal
Tel. +46 31 939553
Fax. +46 31 914246
info@scandinavia.gceurope.com
www.scandinavia.gceurope.com

GC EUROPE N.V. - Swiss Office
Wilerstrasse 3
CH - 9545 Wängi
Tel. +41.52.366.46.46
Fax. +41.52.366.46.26
info@switzerland.gceurope.com
www.switzerland.gceurope.com

z O LF SW 12 08 11/06